Dzemdes kakla vēža skrīninga pacienta klīniskā ceļa algoritms

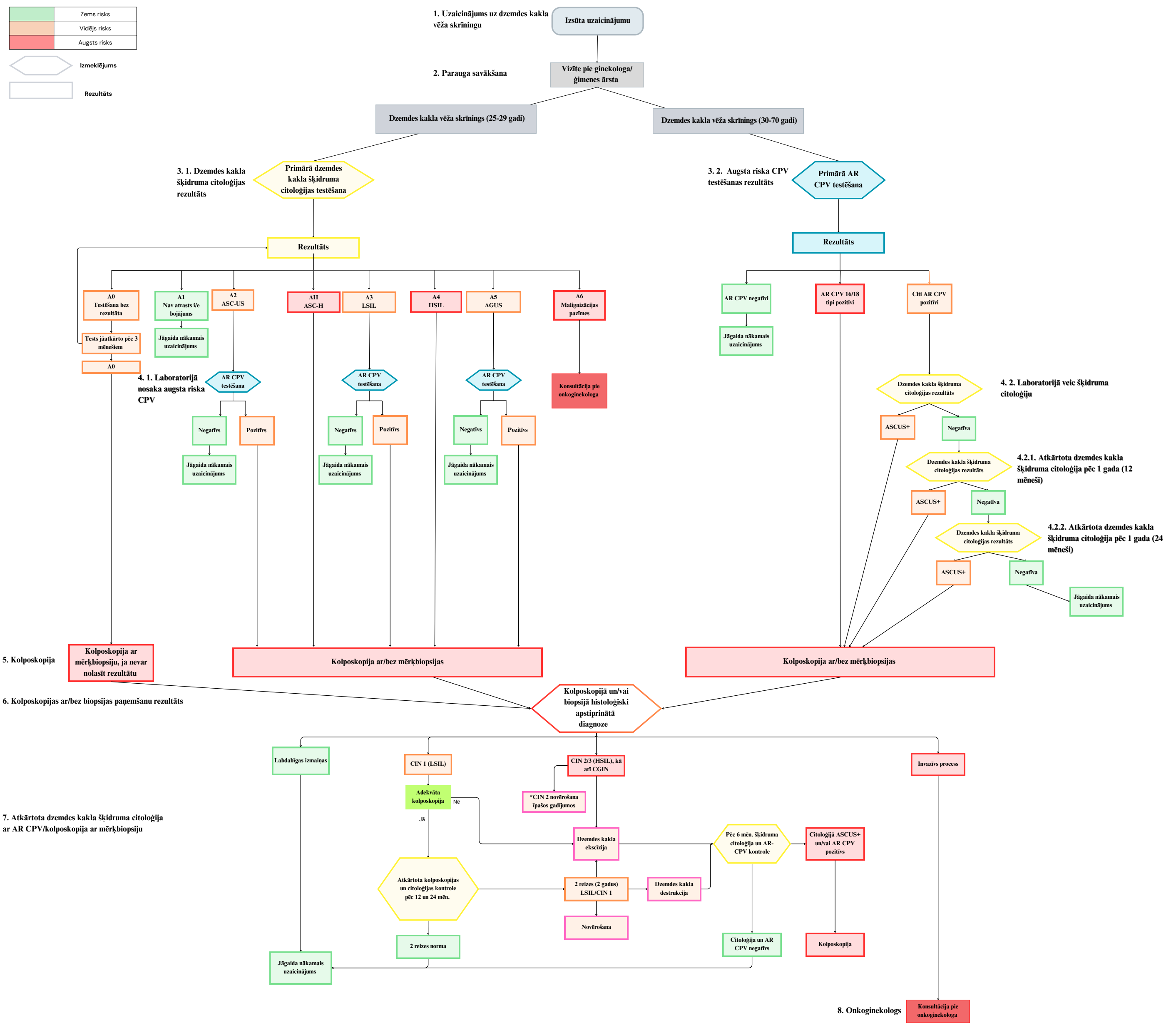

🟩	Zems risks
🟧	Vidējs risks
🟥	Augsts risks
⬡	Izmeklējums
▭	Rezultāts

1. Uzaicinājums uz dzemdes kakla vēža skrīningu

Izsūta uzaicinājumu

2. Parauga savākšana

Vizīte pie ginekologa/ ģimenes ārsta

Dzemdes kakla vēža skrīnings (25-29 gadi)

Dzemdes kakla vēža skrīnings (30-70 gadi)

3. 1. Dzemdes kakla šķidruma citoloģijas rezultāts

Primārā dzemdes kakla šķidruma citoloģijas testēšana

Rezultāts

A0 Testēšana bez rezultāta

Tests jāatkārto pēc 3 mēnešiem

A0

A1 Nav atrasts i/e bojājums

Jāgaida nākamais uzaicinājums

A2 ASC-US

AH ASC-H

A3 LSIL

A4 HSIL

A5 AGUS

A6 Malignizācijas pazīmes

Konsultācija pie onkoginekologa

4. 1. Laboratorijā nosaka augsta riska CPV

AR CPV testēšana

Negatīvs

Pozitīvs

Jāgaida nākamais uzaicinājums

3. 2. Augsta riska CPV testēšanas rezultāts

Primārā AR CPV testēšana

Rezultāts

AR CPV negatīvi

Jāgaida nākamais uzaicinājums

AR CPV 16/18 tipi pozitīvi

Citi AR CPV pozitīvi

Dzemdes kakla šķidruma citoloģijas rezultāts

4. 2. Laboratorijā veic šķidruma citoloģiju

ASCUS+

Negatīva

Dzemdes kakla šķidruma citoloģijas rezultāts

4.2.1. Atkārtota dzemdes kakla šķidruma citoloģija pēc 1 gada (12 mēneši)

ASCUS+

Negatīva

Dzemdes kakla šķidruma citoloģijas rezultāts

4.2.2. Atkārtota dzemdes kakla šķidruma citoloģija pēc 1 gada (24 mēneši)

ASCUS+

Negatīva

Jāgaida nākamais uzaicinājums

5. Kolposkopija

Kolposkopija ar mērķbiopsiju, ja nevar nolasīt rezultātu

Kolposkopija ar/bez mērķbiopsijas

Kolposkopija ar/bez mērķbiopsijas

6. Kolposkopijas ar/bez biopsijas paņemšanu rezultāts

Kolposkopijā un/vai biopsijā histoloģiski apstiprinātā diagnoze

Labdabīgas izmaiņas

CIN 1 (LSIL)

CIN 2/3 (HSIL), kā arī CGIN

Invazīvs process

7. Atkārtota dzemdes kakla šķidruma citoloģija ar AR CPV/kolposkopija ar mērķbiopsiju

Adekvāta kolposkopija

Nē

Jā

*CIN 2 novērošana īpašos gadījumos

Dzemdes kakla ekscīzija

Atkārtota kolposkopijas un citoloģijas kontrole pēc 12 un 24 mēn.

2 reizes (2 gadus) LSIL/CIN 1

Dzemdes kakla destrukcija

Novērošana

2 reizes norma

Pēc 6 mēn. šķidruma citoloģija un AR-CPV kontrole

Citoloģijā ASCUS+ un/vai AR CPV pozitīvs

Citoloģija un AR CPV negatīvs

Kolposkopija

Jāgaida nākamais uzaicinājums

8. Onkoginekologs

Konsultācija pie onkoginekologa

1. Uzaicinājums uz dzemdes kakla vēža skrīningu - uzaicinājuma vēstules izsūta Nacionālais veselības dienests.

Mērķa populācija: Sievietes vecumā no 25 līdz 70 gadiem.
Izmeklējumi:
Sievietēm vecumā no 25 līdz 29 gadiem: šķidruma citoloģija 25 un 28 gados.
Sievietēm vecumā no 30 līdz 70 gadiem: AR CPV noteikšanas tests reizi piecos gados.

Uzaicinājums ir kā nosūtījums skrīninga veikšanai, tāpēc nav nepieciešams atsevišķs nosūtījums no ģimenes ārsta vai cita speciālista.

Uzaicinājumi tiek izsūtīti:
Pa pastu uz deklarēto dzīvesvietas adresi VAI uz e-adresi, kas norādīta www.latvija.lv portālā (no 2023. gada 23. maija).

Uzaicinājums tiek izsūtīts vienu reizi trijos gados 25 un 28 gadu vecumā (25-29.g) vai vienu reizi 5 gados (30-70.g), trīs mēnešu laikā pēc sievietes dzimšanas dienas.*

*Laikposmā **no 2022. gada 1. jūlija līdz 2025. gada 30. jūnijam** – pārejas posmā - dzemdes kakla vēža skrīningu ar cilvēka papilomas vīrusa izmeklējuma metodi **sievietēm no 30 gadu vecuma veic reizi trijos gados.**

Ja uzaicinājuma vēstule nav saņemta:
Dzemdes kakla vēža profilaktisko pārbaudi var veikt arī bez uzaicinājuma vēstules ārstniecības iestādēs ar NVD līgumattiecībām, jo informācija par nosūtītās uzaicinājuma vēstules numuru un nosūtīšanas datumu pieejama elektroniski.

Atjaunot uzaicinājuma vēstuli papīra formātā var:
- Pie ģimenes ārsta.
- Klātienē Nacionālā veselības dienesta teritoriālajā nodaļā.
- Ārstniecības iestādē, kas nodrošina skrīninga pakalpojumus.

Ministru kabineta noteikumi Nr. 555

Uzaicinājuma vēstuli par dzemdes kakla vēža skrīningu sievietēm dienests nenosūta,
1) Ja saskaņā ar dienesta vadības informācijas sistēmā esošo informāciju sievietei ir veikta:
- dzemdes kakla amputācija;
- dzemdes ekstirpācija ar olvadu izņemšanu vai bez olvadu izņemšanas;
- dzemdes vagināla ekstirpācija;
- dzemdes ekstirpācija dzemdību laikā vai agrīnā pēcdzemdību periodā ar piedēkļu izņemšanu vai bez piedēkļu izņemšanas;
- Vertheima operācija;
- dzemdes ekstirpācija ar mazā iegurņa limfadenektomiju vai deomentizāciju;
- laparaskopiska histerektomija ar vai bez piedēkļiem;

2) Ja saskaņā ar dienesta vadības informācijas sistēmā esošo informāciju sievietei ir veikts dzemdes kakla citoloģisks izmeklējums gada laikā līdz uzaicinājuma vēstules sagatavošanas datumam, izņemot sievietes ar diagnozi B20;

3) Ja ar noteiktām slimībām slimojošu pacientu reģistrā sievietei ir norādīta diagnoze C53, C54, C56 vai C57 (saskaņā ar SSK-10);

4) Ja uzaicinājuma vēstules sagatavošanas laikā sievietei nav bijusi deklarēta dzīvesvieta Latvijas Republika

2. Parauga savākšana - pie ginekologa/ģimenes ārsta.

Šķidruma citoloģijas skrīninga izmeklējumi:
Sievietēm vecumā no 25 līdz 29 gadiem - 25 un 28 gados.

Primāra AR CPV noteikšanas skrīninga izmeklējumi:
Sievietēm vecumā no 30 līdz 70 gadiem reizi 5 gados pārejas periodā.

Laboratorijas, kuras veic Dzemdes kakla vēža skrīninga izmeklējumus:
E. Gulbja laboratorija
Centrālā laboratorija
Rīgas Austrumu klīniskā universitātes slimnīca laboratorija
(Medicīnas laboratorijas ar akreditāciju atbilstoši standarta LVS EN ISO 15189:2013 „Medicīnas laboratorijas”)

Dzemdes kakla vēža skrīnings (25-29 gadi)

Dzemdes kakla šķidruma citoloģijas rezultāts, ja nepieciešams pēc algoritma laboratorijā nosaka augsta riska CPV

Testēšanas rezultāts	Rīcība
A0 – Testēšana bez rezultāta	Tests jāatkārto pēc 3 mēnešiem
A1 – Nav atrasts intraepiteliāls bojājums	Jāgaida nākamais uzaicinājums pēc 3 gadiem
A2 – ASC-US – neskaidras nozīmes daudzkārtainā plakanā (skvamozā) epitēlija šūnu atipiskās izmaiņas, AR CPV negatīvs	Jāgaida nākamais uzaicinājums pēc 3 gadiem
A2 – ASC-US – neskaidras nozīmes daudzkārtainā plakanā (skvamozā) epitēlija šūnu atipiskās izmaiņas , AR CPV pozitīvs	Jāveic kolposkopija
AH – ASC-H – neskaidras nozīmes daudzkārtainā plakanā (skvamozā) epitēlija šūnu atipiskās izmaiņas, nevar izslēgt HSIL	Jāveic kolposkopija
A3 – LSIL – viegla displāzija, AR CPV negatīvs	Jāgaida nākamais uzaicinājums pēc 3 gadiem
A3 – LSIL – viegla displāzija, AR CPV pozitīvs	Jāveic kolposkopija
A4 – HSIL – vidēja/smaga displāzija	Jāveic kolposkopija
A5 – AGUS – neskaidras nozīmes glandulārā epitēlija šūnu atipiskās izmaiņas, AR CPV negatīvs	Jāgaida nākamais uzaicinājums pēc 3 gadiem (!!! ja patoloģiska dzemdes asiņošana – veikt atbilstošos izmeklējumus – USG, endometrija biopsija)
A5 – AGUS – neskaidras nozīmes glandulārā epitēlija šūnu atipiskās izmaiņas, AR CPV pozitīvs	Jāveic kolposkopija
A6 – Malignizācijas pazīmes	Konsultācija pie onkoginekologa

Dzemdes kakla vēža skrīnings (30-70 gadi)

Augsta riska CPV testēšanas rezultāts, ja nepieciešams pēc algoritma laboratorijā veic šķidruma citoloģiju

Testēšanas rezultāts	Rīcība	
AR CPV negatīvs	AR CPV negatīvs - turpmākie izmeklējumi nav nepieciešami un nākamās pārbaudes ir jāveic, saņemot kārtējo uzaicinājumu.	
AR CPV pozitīvs, atrasti 16/18 tipi	Laboratorija no esošā parauga veic arī šķidruma citoloģijas izmeklējumu. Neatkarīgi no šķidruma citoloģijas rezultāta, ginekologs vai ģimenes ārsts nosūta pie speciālista veikt kolposkopijas izmeklējumu. Par tālāko izmeklējumu taktiku lemj kolposkopijas speciālists.	
AR CPV pozitīvs, atrasti citi tipi	**Laboratorija no esošā parauga veic arī šķidruma citoloģijas izmeklējumu.**	
	Taktika, atkarībā no šķidruma citoloģijas rezultāta	
	A1 - Nav atrasts intraepiteliāls bojājums	Ja citoloģijā nav atrasts intraepiteliāls bojājums, jāatkārto citoloģija pēc 1 gada, ja šajā citoloģijā arī nav atrasts intraepiteliāls bojājums, citoloģija jāatkārto vēl pēc 1 gada, ja atkārtoti nav atrasts intraepiteliāls bojājums - sieviete atgriežas rutīnas skrīninga izmeklēšanā
	ASCUS +	
	A2 - ASC-US - neskaidras nozīmes daudzkārtainā plakanā (skvamozā) epitēlija šūnu atipiskās izmaiņas	Jāveic kolposkopija
	A3 - LSIL - viegla displāzija	
	AH - ASC-H - neskaidras nozīmes daudzkārtainā plakanā (skvamozā) epitēlija šūnu atipiskās izmaiņas, nevar izslēgt HSIL	
	A4 - HSIL - vidēja/smaga displāzija	
	A5 - AGUS - neskaidras nozīmes glandulārā epitēlija šūnu atipiskās izmaiņas	
	A6 - Malignizācijas pazīmes	Ginekologs vai ģimenes ārsts nosūta pie onkoginekologa.

5. Kolposkopija ar/bez mērķa biopsiju

Iestādes, kuras veic kolposkopiju dzemdes kakla vēža skrīninga programmas ietvaros:
Rīgas Austrumu klīniskā universitātes slimnīca
Liepājas reģionālā slimnīca
Daugavpils reģionālā slimnīca

Nosacījumi, veicot kolposkopiju:
- jāaizpilda atbilstošs protokols
- kolposkopija un mērķa biopsija kolposkopijas kontrolē;
- izmeklējuma rezultāts jādokumentē (digitāla attēla ieraksts);
- jābūt pieejamai elektroniskai dokumentēšanas sistēmai.

Kolposkopijas kontrolē ņemtām mērķa biopsijām:
- jābūt pietiekošām, lai veiktu audu histoloģisko izmeklēšanu,
- izmeklējuma jutīgums tiek ievērojami uzlabots, ja tiek ņemti vismaz divi paraugi,
- nav informatīvas, ja ir 3. tipa transformācijas zona,
- ja ir citoloģiski LSIL un kolposkopijā nav izmaiņu vai tās ir zema riska, biopsijas nav vienmēr nepieciešamas, tomēr tās tiek rekomendētas,
- ja histoloģiskajā slēdzienā tiek atzīts, ka biopsijas nav informatīvas, tās ir jāatkārto,
- ja ir aizdomas par mikroinvazīvu procesu, mērķa biopsijas var nebūt informatīvas un ir apsverama diagnostiskā ekscīzija.

6. Kolposkopijas biopsijas rezultāts
7. Atkārtota dzemdes kakla šķidruma citoloģija ar AR CPV/kolposkopija ar mērķbiopsiju

Kolposkopijas ar/bez mērķa biopsijas rezultāts	Rīcība
Labdabīgas izmaiņas (iekaisums, metaplāzija, ectropion u.tml.)	Ja kolposkopija ir adekvāta un biopsijās histoloģijā ir labdabīgas izmaiņas, paciente atgriežas rutīnā skrīningā.
CIN 1 (LSIL)	Pacientes ar histoloģiski pierādītu CIN 1 un adekvātu kolposkopiju turpina novēroties kolposkopijas kabinetā un tiek aicinātas uz pārbaudēm (citoloģiju un kolposkopiju) pēc 12 un 24 mēnešiem. Ja 2 gadus saglabājas LSIL/CIN 1 izmaiņas, ir apsverama dzemdes kakla ārstēšana. Ja ir LSIL/CIN 1 izmaiņas, bet neadekvāta kolposkopiskā aina, ir nepieciešama dzemdes kakla gļotādas ekscīzija. Ja kontrolēs 2 reizes, atbilde ir negatīva (nav datu par CIN), paciente atgriežas rutīnā skrīninga programmā.
CIN 2/3 (HSIL)	Pacientēm ar CIN 2/3 izmaiņām indicēta dzemdes kakla gļotādas ekscīzija. Pēc ārstēšanas kontroles vizītes tiek plānotas pie ambulatorā ginekologa pēc 6 – 8 mēnešiem. Vizītes laikā tiek ņemta šķidruma citoloģija un AR CPV. Ja šķidruma citoloģijā nav atrasts intraepiteliāls bojājums un AR CPV negatīvi, paciente atgriežas rutīnā skrīninga programmā. Ja citoloģijā ir ASCUS vai izteiktākas izmaiņas un/vai AR CPV pozitīvi, paciente nosūtāma uz kolposkopiju. Dati par CIN 2/3 recidīvu pēc ārstēšanas kontroles vizītes laikā (pozitīva atbilde) liecina par atkārtotas dzemdes kakla elektroekscīzijas nepieciešamību. *Pacientes ar histoloģiski pierādītu CIN2 iespējama nogaidoša taktika un novērošanās kolposkopijas kabinetā un šīs pacientes tiek aicinātas uz pārbaudēm (citoloģiju, AR CPV un kolposkopiju) pēc 12 un 24 mēnešiem. Ja 2 gadus saglabājas LSIL/CIN 2 izmaiņas, ir nepieciešama dzemdes kakla ārstēšana. CIN 2 novērošanas kritēriji īpašos gadījumos: 1. Adekvāta kolposkopija: • Kolposkopijas laikā izslēgtas izmaiņas, kas atbilst CIN 3 un invazīvam bojājumam. • Sievietēm ar minimālām izmaiņām kolposkopijā: ja kolposkopijā ir nelielas, lokālas izmaiņas, bet histoloģijas rezultātā HSIL (CIN 2), var tikt izvēlēta novērošana 2. Grūtniecības plānošana: • Sievietēm, kuras plāno grūtniecību un uztraucas par iespējamām komplikācijām, var apsvērt CIN 2 novērošanu. • Šādos gadījumos ir svarīga rūpīga pacientu atlase un regulāra uzraudzība, lai savlaicīgi identificētu un ārstētu progresējošas izmaiņas. 3.Jaunas sievietes: • Sievietēm, kas jaunākas par 30 gadiem var apsvērt CIN 2 novērošanu. • Šajā vecuma grupā dzemdes kakla bojājumi bieži vien regresē spontāni, un novērošana var būt efektīva pieeja, izvairoties no nevajadzīgas ārstēšanas. 4.Pacienta atbilstība: • Svarīgi ir izvēlēties pacientes, kuras ir motivētas ievērot novērošanas plānu.
Cervikāla glandulāra intraepiteliāla neoplāzija	Pacientēm ar jebkuras pakāpes CGIN indicēta dzemdes kakla ekscīzija. Pēc ārstēšanas kontroles vizītes tiek plānotas pie ambulatorā ginekologa pēc 6 mēnešiem. Vizītes laikā tiek ņemta citoloģija un AR CPV. Ja citoloģijā nav atrasts intraepiteliāls bojājums un AR CPV negatīvi, pacientei atkārto analīzes vēl pēc 12 mēnešiem (18 mēneši pēc ekscīzijas). Ja arī atkārtoti citoloģija un AR CPV ir negatīvi, paciente atgriežas rutīnā skrīninga programmā. Ja citoloģijā ir ASCUS vai izteiktākas izmaiņas un/vai AR CPV pozitīvi, paciente nosūtāma uz kolposkopiju.
Invāzija	Invazīvā procesa diagnostikai ir indicēta biopsija. Ja ir vizuāli redzams ļaundabīgs process, tiek ņemta biopsija. Ja vizuālas izmaiņas neredz, ir indicēta kolposkopija. Ja kolposkopiski ir aizdomas par invāziju, ir indicēta diagnostiska dzemdes kakla elektroekscīzija. Invazīva procesa gadījumā paciente tiek sūtīta turpmākai ārstēšanai un novērošanai pie onkoloģijas ginekologa.

8. Onkoginekologs
Ginekologs vai ģimenes ārsts pacienti nosūta pie onkoginekologa, izmantojot veidlapu Nr. 027/u, norādot informāciju par iepriekš veikto izmeklējumu rezultātiem un pamatdiagnozes kodu: C53.0-9, blakusdiagnoze: Z03.153; pamatdiagnoze: Z03.153(izmeklēšana iespējama dzemdes kakla ļaundabīga audzēja dēļ), atbilstoši Starptautiskajam slimību klasifikatoram (SSK-10).